

## **AValiação DA INFLUÊNCIA DO CIMENTO OBTURADOR NA DOR APÓS O TRATAMENTO DO CANAL RADICULAR.**

OTÁVIO DA SILVA SPOSITO<sup>1</sup>; TATIANA PEREIRA CENCI<sup>2</sup>; ROGÉRIO DE CASTILHO JACINTO<sup>3</sup>

<sup>1</sup>Faculdade de Odontologia da Universidade Federal de Pelotas – otaviosposito@bol.com.br

<sup>2</sup>Faculdade de Odontologia da Universidade Federal de Pelotas – tatiana.dds@gmail.com

<sup>3</sup>Faculdade de Odontologia da Universidade Federal de Pelotas – rogeriocastilho@hotmail.com

### **1. INTRODUÇÃO**

A dor pós-operatória é uma sensação indesejável e infelizmente comum após alguns tratamentos endodônticos. A incidência de dor pós-operatória foi relatada que pode variar de 3% a 58% (SATHORN et al., 2008).

A ansiedade, o medo de dentistas e de procedimentos odontológicos, apreensão, e muitos outros fatores psicológicos podem influenciar a dor dos pacientes e seus limiares de percepção e reação. A dor que pode ser tolerada por um paciente em outras partes do corpo, pode assumir proporções dramáticas quando está associada aos dentes ou a cavidade oral. (SCOTT et al., 1982; BERGGREN et al., 1984).

Uma dor pós-operatória severa pode ocorrer dentro de 24 a 48 horas após a obturação do canal radicular (GONDIM et al., 2010).

Os produtos endodônticos caracterizam-se cada vez mais por sua compatibilidade biológica. O MTA Fillapex (Angelus, Londrina, PR, Brazil) é o primeiro cimento obturador endodôntico a base de MTA no sistema pasta X pasta. Possui uma ação benéfica para os tecidos devido à utilização do dissalicilato em sua composição, resina biologicamente compatível. O MTA Fillapex possui 13% de MTA, elevadíssimo efeito antimicrobiano e indução de reparo biológico devido à liberação de íons cálcio. Porém não existem ensaios clínicos utilizando o MTA Fillapex, este trabalho visou fazer um estudo clínico comparando a dor pós-operatória quando usado o cimento obturador MTA Fillapex ou um cimento tradicionalmente utilizado: o Endofill (Dentsply-Mallefer, Dentsply Indústria e Comércio Ltda., Petrópolis, RJ, Brazil).

O objetivo deste estudo clínico prospectivo randomizado foi avaliar e comparar a dor pós-operatória, após a obturação dos canais radiculares com cimento endodôntico MTA Fillapex (Angelus, Londrina, PR, Brazil) ou Endofill (Dentsply-Mallefer, Dentsply Indústria e Comércio Ltda., Petrópolis, RJ, Brazil).

### **2. METODOLOGIA**

Vinte pacientes voluntários com pelo menos 1 dente de encaixe nos critérios de inclusão foram incluídos neste estudo. Os pacientes selecionados assinaram um termo de consentimento elaborado de acordo com as normas do Comitê de Ética em Pesquisa da FO-UFPel (Faculdade de Odontologia da Universidade Federal de Pelotas). Este projeto foi aprovado pelo Comitê de Ética em Pesquisa da FO-UFPel. Todos os pacientes foram tratados por um único aluno de graduação da UFPel num período de 15 meses.

Os critérios de seleção foram: dentes assintomáticos, necrose pulpar ou pulpite irreversível causada por exposições de cárie ou polpa normal, ou se o paciente havia sido encaminhado para terapia endodôntica intencional por razões

protéticas. Somente pacientes sem problemas sistêmicos e que não tinham tomado medicação analgésica no início do tratamento do canal radicular foram convidados a participar do estudo.

O tamanho da amostra prospectiva para cada grupo foi de 10 pacientes. Para assegurar aleatoriedade do processo, 10 fichas vermelhas (Endofill) e 10 fichas verdes (MTA Fillapex) foram colocadas em uma bolsa no início da investigação. Antes de cada tratamento, um auxiliar do operador sorteou uma ficha sem reposição até todos os 20 procedimentos serem realizados.

Todos os pacientes passaram pelo mesmo protocolo endodôntico. Após o tratamento, os pacientes receberam prescrição e instruções pós-operatórias: comprimidos de Paracetamol 750mg (MEDLEY, Campinas, SP, Brasil) com as instruções para tomar um comprimido, caso necessário, após o tratamento, e de 6/6h enquanto houvesse dor.

Os participantes receberam também um questionário para avaliação da dor e a frequência do uso de analgésicos para cada procedimento de canal radicular em 4, 24 e 48 horas após o tratamento endodôntico concluído. Depois de 48 horas, os participantes foram chamados por telefone para obtenção das respostas do questionário que foi entregue ao final de cada tratamento endodôntico.

Para a análise dos dados foi utilizado o software STATA versão 10. Foi realizada análise descritiva para descrever frequências absolutas e relativas, e para calcular a relação do cimentos Endofill e MTA Fillapex com a dor pós operatória após 4, 24, e 48 horas. As associações entre MTA Fillapex e EndoFill com variáveis independentes foram avaliadas através do teste  $\chi^2$  e teste exato de Fisher, nível de significância de  $P < 0,05$ .

### 3. RESULTADOS E DISCUSSÃO

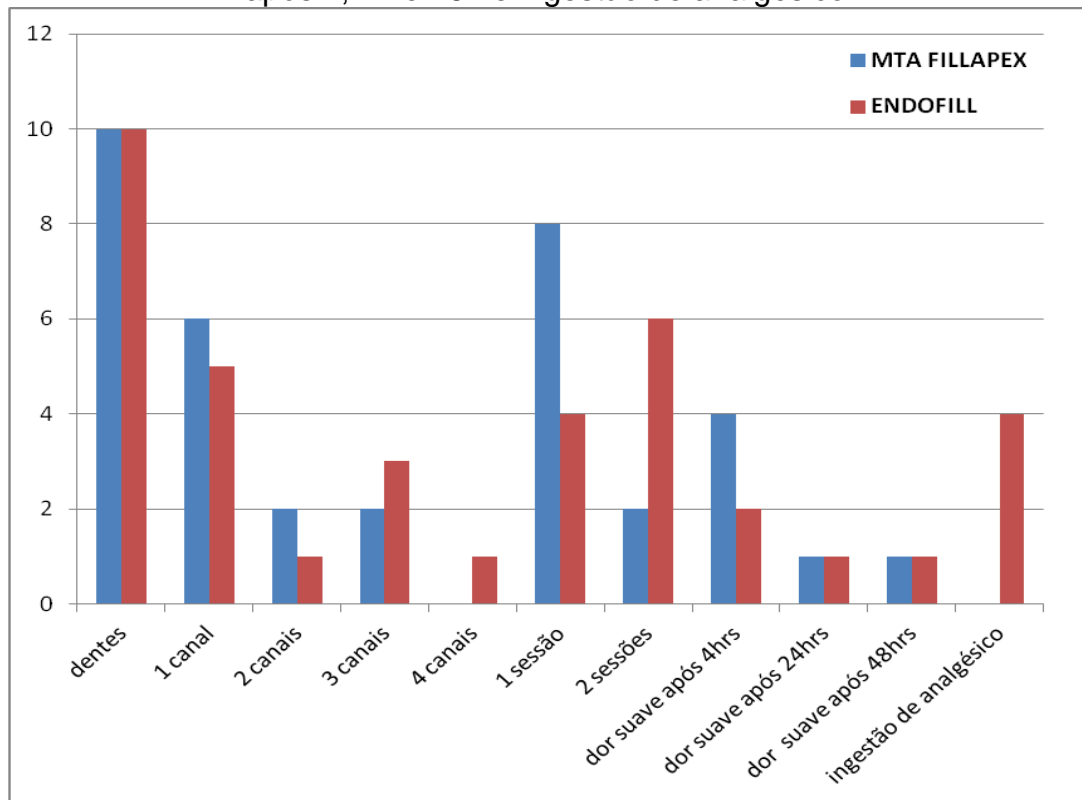
Nenhum dos casos analisados apresentava dor no início da consulta e nos casos onde o tratamento foi realizado em duas sessões também não houve relato de dor entre consultas.

Uma intensidade de dor pós-operatória moderada ou severa não foi observada em nenhum dos 20 casos, apenas dor pós-operatória suave (Figura 1). Dois (02) dos pacientes que tiveram dor pós-operatória suave 4 horas após a consulta, continuaram com dor após 24 e 48 horas, tendo sido um deles obturado com MTA Fillapex, que não relatou o uso de analgésico, e o outro obturado com Endofill, este relatou a ingestão de três (03) comprimidos de Paracetamol 750mg de 6/6 horas. Nenhum dos pacientes do grupo do MTA Fillapex relatou o uso de analgésico. A Figura 1 mostra a quantidade de canais de cada dente; o número de sessões realizadas; a presença de dor pós-operatória suave após 4, 24 e 48 horas; e o número de pacientes que tomaram analgésico.

Dos vinte pacientes que participaram desta pesquisa, 13 possuíam dentes com lesão periapical. Destes 13 pacientes que possuíam lesão periapical, 05 foram tratados em sessão única e os outros 08 foram tratados em duas sessões.

O cimento endodôntico é uma variável que pode influenciar na qualidade final da obturação (TIMPAWAT et al., 2001). De acordo com os resultados obtidos nesta pesquisa não foi achada diferença significativa com relação à dor pós-operatória, independentemente do cimento utilizado.

Figura 1: Número de canais por dente, número de sessões, presença de dor suave após 4, 24 e 48h e ingestão de analgésico.



Vários são os motivos que podem ocasionar a ocorrência de dor após a obturação endodôntica. Entre estes incluem o número de sessões para completar o tratamento; medicação intra canal utilizada; fatores do hospedeiro; presença da dor periapical pré-operatória; presença de irritantes no interior do canal radicular; extrusão apical de detritos; e se a patência apical foi mantida durante a preparação do conduto entre outros (ALVES, 2010). No presente estudo, todos os pacientes estavam assintomáticos no momento da obturação e nos casos tratados em mais de uma sessão foi utilizada sempre a mesma medicação intracanal. Além disso, a instrumentação foi realizada com instrumentos rotatórios e cuidados foram tomados para evitar a extrusão de debris e a sobreinstrumentação.

A manifestação de sintomas pós-operatórios pode estar relacionada a diferentes fatores de risco naturais: condições locais e sistêmicas do indivíduo, preparo do canal radicular, limite apical de instrumentação e de obturação, agente de irrigação, medicação intracanal, material de obturação e número de sessões. Já a ausência de sintomas pós-operatórios implica em importante parâmetro de qualidade do tratamento endodôntico, além de vincular positivamente o nível de conhecimento e manejo clínico profissional (ESTRELA et al., 2008).

A instrumentação do canal é uma intervenção invasiva ao organismo que tem grandes chances de produzir sintomatologia dolorosa. Para contornar problemas que podem surgir na sequência do tratamento endodôntico, é interessante medicar o paciente com analgésico (RETTORE, 2012). Foi indicado aos pacientes que participaram desta amostra o uso de Paracetamol 750mg 6/6h enquanto houvesse dor. Caso estes sentissem dor pós-obturaçãõ endodôntica do tipo moderada ou severa.

Estudos têm demonstrado que o MTA Fillapex, após tomar presa, diminui a sua citotoxicidade e apresenta boa bioatividade, pois estimula a formação de cristais de hidroxiapatita (SALLES, 2012; GOMES-FILHO, 2012). No presente estudo, em nenhum dos casos obturados com MTA Fillapex houve o relato do uso de analgésico, enquanto no grupo do Endofill, 04 pacientes relataram o uso de analgésico, mesmo que a dor fosse suave. O cimento endodôntico MTA Fillapex além de possuir uma fácil manipulação, pode ser considerado um material promissor para a obturação dos canais radiculares.

#### 4. CONCLUSÕES

Não foi encontrada diferença estatisticamente significativa entre o cimento obturador Endofill e MTA Fillapex em relação à dor pós-operatória.

#### 5. REFERÊNCIAS BIBLIOGRÁFICAS

- ALVES, V. O. Endodontic flare-ups: a prospective study. **Oral Surgery, Oral Medicine, Oral Pathology, Oral Radiology & Endodontics**, v.110, n.5, p.e68-e72, 2010.
- BERGGREN, U.; MEYNERT, G. Dental fear and avoidance: causes, symptoms, and consequences. **Journal of the American Dental Association**, v.109, n.2, p.247-51, 1984.
- ESTRELA, C.; GUEDES, O. A.; BRUGNERA JUNIOR, A.; ESTRELA, C. R. A.; PÉCORÁ, J. D. *Post-treatment pain in teeth with primary infections*. **Revista Gaúcha de Odontologia**, v.56, n.4, p.353-359, 2008.
- GOMES-FILHO, J.E.; WATANABE, S.; LODI, C.S.; CINTRA, L.T.; NERY, M.J.; FILHO, J.A.; DEZAN, E. Jr.; BERNABÉ, P. F. Rat tissue reaction to MTA FILLAPEX®. **Dental Traumatology**, 2011; doi: 10.1111/j.1600-9657.2011.01096.x
- GONDIM, E. Jr.; SETZER, F. C.; DOS CARMO, C. B.; KIM, S. Postoperative pain after the application of two different irrigation devices in a prospective randomized clinical trial. **Journal of Endodontics**, v.36, n.8, p.1295-301, 2010.
- RETTORE, R. J. **Emergências odontológicas**. Belo Horizonte: O Lutador, 2000. 1v.
- SALLES, L. P.; GOMES-CORNÉLIO, A. L.; GUIMARÃES, F. C.; HERRERA, B. S.; BAO, S. N.; ROSSA-JUNIOR, C.; GUERREIRO-TANOMARU, J. M.; TANOMARU-FILHO, M. Mineral trioxide aggregate-based endodontic sealer stimulates hydroxyapatite nucleation in human osteoblast-like cell culture. **Journal of Endodontics**, v.38, n.7, p.971-6, 2012.
- SATHORN, C., PARASHOS, P.; MESSER, H. The prevalence of postoperative pain and flare-up in single- and multiple-visit endodontic treatment: a systematic review. **International Endodontic Journal**, v.41, n.2, p.91-9, 2008.
- SCOTT, D. S.; HIRSCHMAN, R. Psychological aspects of dental anxiety in adults. **Journal of the American Dental Association**, v.104, n.1, p.27-31, 1982.
- TIMPAWAT, S.; AMORNCHAT, C.; TRISUWAN, W. Bacterial coronal leakage after obturation with three root canal sealers. **Journal of Endodontics**, v.27, n.1, p.36-9, 2001.