

## ESTEATOSE COMO CAUSA DE INSUFICIÊNCIA HEPÁTICA EM CÃES

LUÍSA MARIANO CERQUEIRA DA SILVA<sup>1</sup>; CAROLINA DA FONSECA SAPIN<sup>2</sup>;  
ALINE XAVIER FIALHO GALIZA<sup>3</sup>; LUÍSA GRECCO CORRÊA<sup>4</sup>; FABIANE  
BORELLI GRECCO<sup>5</sup>

<sup>1</sup>Universidade Federal de Pelotas – lulumcs@hotmail.com

<sup>2</sup>Universidade Federal de Pelotas – carolinasapin@yahoo.com.br

<sup>3</sup>Universidade Federal de Pelotas – aline.xavfialho@hotmail.com

<sup>4</sup>Universidade Federal de Pelotas – luisagcorrea@gmail.com

<sup>5</sup>DPA/LRD/FV Universidade Federal de Pelotas – fabigrecco@ig.com.br

### 1. INTRODUÇÃO

A lipidose é o acúmulo de triglicerídeos e outros metabólitos lipídicos (gorduras neutras e colesterol) dentro das células parenquimatosas. Embora ocorra no músculo cardíaco, no músculo esquelético e nos rins, as manifestações clínicas mais comumente encontradas são as alterações na função hepática (aumento das enzimas hepáticas, icterícia) porque o fígado é o principal órgão do metabolismo lipídico (JUBB et al., 2007).

No processo de lipidose as reservas de gordura são usadas como fonte de energia, devido à insuficiência de insulina que preserva a homeostasia da glicose. A lipidose hepática pode ser de origem primária ou idiopática, onde não se observa uma patologia hepática adicional que poderia levar a lipidose, e a secundária é quando temos uma patologia já pré-existente no fígado do animal (VOLPATO JÚNIOR et al., 2011).

Nos animais domésticos, a lipidose hepática aparece mais comumente em condições que causam mobilizações aumentadas dos estoques de gordura corporal. Tais condições normalmente ocorrem quando há demanda aumentada de energia durante um período curto. A lipidose hepática também é observada em desequilíbrios nutricionais, como obesidade, deficiência de proteínas na dieta e inanição, mas também ocorre em doenças hereditárias genéticas, como doença do acúmulo de glicogênio, doença de Wilson e em doenças endócrinas como a diabetes mellitus (MCGAVIN & ZACHARY, 2009).

Em cães a esteatose geralmente está relacionada com quadros de privação alimentar, doenças concomitantes e diabetes. Independente do mecanismo desencadeador da lipidose hepática, a consequência poderá envolver a insuficiência hepática e, em casos mais graves, a morte do animal (ETTINGER & FELDMAN, 2004).

Os objetivos deste trabalho foram relatar um caso de insuficiência hepática em decorrência de esteatose.

### 2. METODOLOGIA

Foi enviado para necropsia ao Laboratório Regional de Diagnóstico (LRD-UFPEl) um canino, fêmea, sem raça definida, de 10 anos de idade, proveniente da cidade do Capão do Leão. Os sinais clínicos e dados epidemiológicos foram obtidos junto ao veterinário responsável. Realizou-se a avaliação macroscópica do cadáver e para o estudo histológico, foi coletado fragmentos do mesentério (omento maior), peritônio (parede abdominal), baço, intestino delgado e grosso, estômago, fígado, rins e capsula renal, linfonodos, pulmões, coração e cérebro os

quais foram fixados em formol 10%, por 48 a 72 horas, processados rotineiramente pela técnica de hematoxilina-eosina.

### 3. RESULTADOS E DISCUSSÃO

De acordo com as informações coletadas pelo Médico Veterinário responsável, o animal chegou ao HCV/UFPEL apresentando anorexia, prostração, icterícia e ascite. Durante a necropsia, foi possível observar que as mucosas e o subcutâneo apresentavam-se amarelados. O fígado estava alaranjado, com bordos arredondados (Figura 1) e apresentando micronodulações ao corte e sob a superfície subcapsular. Os rins apresentavam-se aumentados de volume e flácidos. As costelas estavam maleáveis e havia dilatação cardíaca.

Histologicamente, havia marcada vacuolização dos hepatócitos (Figura 2) distribuídas difusamente no parênquima do fígado. Nos rins havia nefrose tubular e glomeruloesclerose moderada.

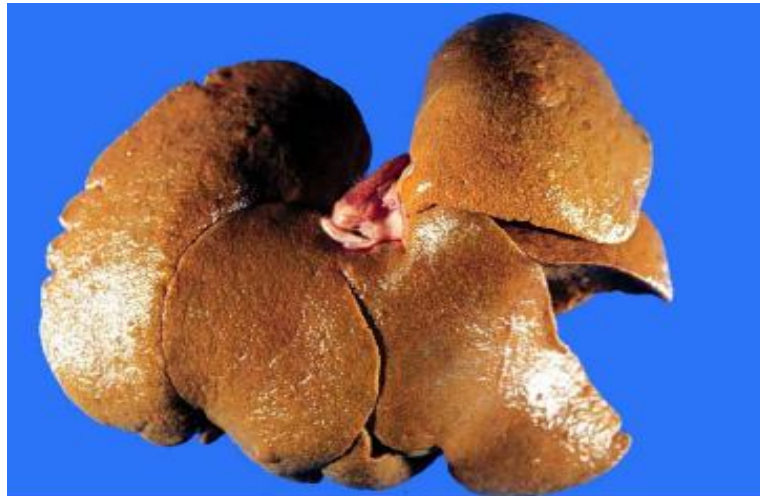

Figura 1: Fígado alaranjado com bordos arredondados.

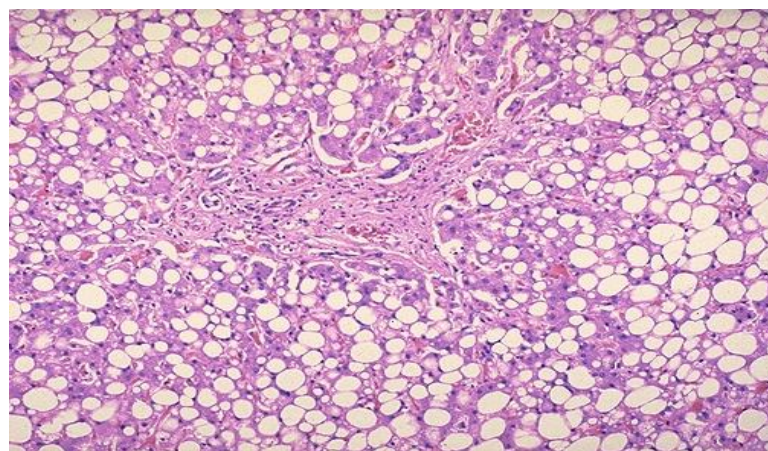


Figura 2: Vacuolização dos hepatócitos.

A esteatose hepática em cães costuma estar associada a condições como diabetes mellitus, hipertireoidismo, desvio porto sistêmico congênito, restrição dietética grave de proteína, hipóxia crônica decorrente de anemia ou congestão passiva (VOLPATO JUNIOR et al., 2011). No presente relato o animal apresentava-se caquético, o que possivelmente tenha desencadeado o uso das

reservas corporais de gordura como fonte energética e por consequência um aporte lipídico maior ao fígado e insuficiência hepática que nesse caso era caracterizada clinicamente pela ascite e icterícia. Além disso, o cão era nefropata, contribuindo ainda mais para o agravamento do quadro devido a alterações metabólicas e excretoras em consequência da disfunção renal.

#### **4. CONCLUSÕES**

Concluimos que a esteatose hepática é uma importante causa de insuficiência hepática em cães e que muitas vezes pode ser evitada através de uma alimentação balanceada, evitando períodos de privação alimentar e correto controle em animais diabéticos.

## 5. REFERÊNCIAS BIBLIOGRÁFICAS

JUBB, K. V.F., KENNEDY, P.C & PALMER, N. **Pathology of Domestic Animals**. 5ªed., Edinburgh: Elsevier Saunders, 2007.

ETTINGER, S.J.; FELDMAN, E.C. **Medicina Interna Veterinária : Doenças do cão e do gato**. 5ªed., Rio de Janeiro: GUANABARA KOOGAN, 2004.

MCGAVIN, D., M.; ZACHARY, J. F.; **Bases da Patologia Veterinária**, 4ªed., Rio de Janeiro: Elsevier, 2009.

VOLPATO JUNIOR, Letras Iniciais dos Nomes. Lipidose hepática em caninos e felinos – Revisão de literatura. In: **X CONGRESSO DE INICIAÇÃO CIENTÍFICA FIOCRUZ**, Ourinhos, 2011. Anais do X Congresso de Iniciação Científica Fiocruz, Ourinhos, 2011.